

Sarcoma de Ewing/ tumor neuroectodérmico primitivo de la fosa nasal

Primary Ewing's sarcoma/neuroectodermic tumor of the nasal fossa

Rolig Aliaga,¹ Samuel Lagos² y Henry Guerra³

Aliaga R, Lagos S, Guerra H. Sarcoma de Ewing/
tumor neuroectodérmico primitivo de la fosa
nasal Rev Soc Peru Med Interna. 2018;31(1):35-38.

RESUMEN

Paciente de 30 años con epistaxis recurrente durante dos años. Posteriormente, notó la presencia de un tumor nasal izquierdo, alteración visual y obstrucción nasal en el mismo lado. La histopatología reveló un proceso expansivo de células pequeñas redondas azules en la fosa nasal izquierda; y, los estudios de inmunohistoquímica concluyeron como sarcoma de Ewing/tumor neuroectodérmico primitivo. Se realizó en una maxilectomía medial parcial posterior izquierda, quimioterapia y radioterapia local.

PALABRAS CLAVE. Sarcoma de Ewing, tumor neuroectodérmico primitivo.

ABSTRACT

A 30 year-old patient with recurrent epistaxis for two years, then noted a left nasal tumor, visual disturbance and nasal obstruction on the same side. The histopathology study reveals an expansive process of small round blue cells in the left nostril; and, the immunohistochemistry concluded as an Ewing's sarcoma/primary neuroectodermic tumor. It was carried out a left posterior medial maxillectomy, chemotherapy and local radiotherapy.

KEYWORDS. Ewing's sarcoma, primary neuroectodermic tumor.

INTRODUCCIÓN

El sarcoma de Ewing (SE) es un tipo raro de sarcoma que afecta predominantemente al tejido óseo en las poblaciones pediátricas pero también puede afectar a los tejidos blandos, que se observa con mayor frecuencia en pacientes adultos.¹ El SE del hueso, que ocurre más comúnmente en niños y adultos jóvenes, representa aproximadamente el 3% de todos los cánceres pediátricos y la mayoría de los casos se presenta en los huesos largos o en la pelvis.²

Se desconoce la causa exacta de los sistemas de alerta temprana pero los avances más recientes en el conocimiento de las células madre han permitido a los investigadores y a los profesionales de la salud conocer las posibles vías y también el papel de la desregulación epigenética en la iniciación y mantenimiento de la enfermedad.³

El diagnóstico del SE se realiza en base a la anatomía patológica, que presenta pequeñas células azules que pueden estar presentes en otros tipos de enfermedades, pero que también necesitan ser confirmadas por la inmunohistoquímica a través de la presencia de patrones tumorales específicos.

La intensificación de la quimioterapia sistémica y las medidas de control local han mejorado las tasas de supervivencia de los pacientes con tumores localizados a más del 70%.⁴

PRESENTACIÓN DEL CASO

Una mujer de 30 años originaria de Piura, norte del Perú, con el antecedente de tratamiento completo de tuberculosis pulmonar en 2006. En 2012 experimentó epistaxis en la fosa nasal izquierda de 100 mL que se

1. Médico oncólogo. Servicio de Oncología Médica. Hospital Nacional Arzobispo Loayza.
2. Estudiante de medicina. Universidad Nacional Mayor de San Marcos.
3. Médico patólogo. Instituto Nacional de Enfermedades Neoplásicas, Lima.

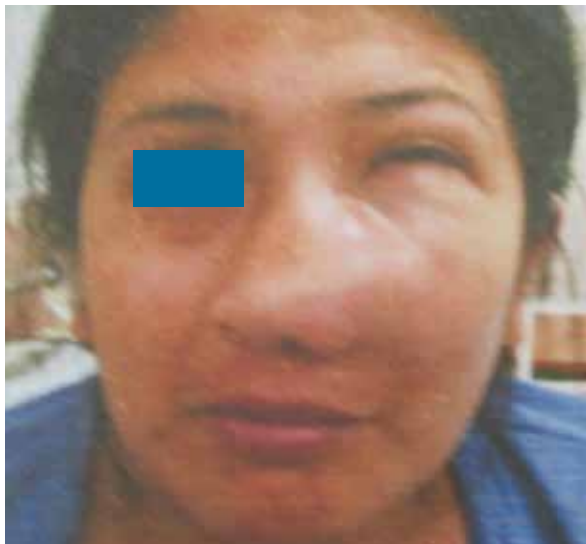

Figura 1. Tumoración nasomaxilar izquierda.

resolvió espontáneamente y luego presentó dos episodios más en un intervalo de tres meses sin darles mayor

importancia. Consultó con un médico general debido a la presencia de un tumor nasal y maxilar izquierdo, y la sensación de obstrucción nasal; y, notó un aumento en el volumen del tumor en la región infraorbitaria, además de experimentar diplopía en el ojo izquierdo. Fue evaluada en hospital regional y fue derivada a nuestro hospital (Figura 1). La nasolarinoscopia reveló un tumor nasal izquierdo y se le realizó una biopsia insuficiente para el estudio completo del tumor, por lo que fue derivada al servicio de Cirugía de Cabeza y Cuello.

Se realizó una tomografía computarizada del seno nasal mostró una lesión expansiva en la fosa nasal izquierda que producía erosión de la pared posterior del seno maxilar. (Figura 2a).

Buscando las causas más probables y debido a la edad del paciente y a la localización del tumor, hubo que descartar la poliposis nasal, el papiloma invertido, linfoma no Hodgkin T/NK nasal, carcinoma escamoso, esteseuroblastoma, melanoma y posibilidad de sarcoma. La resonancia magnética de la región

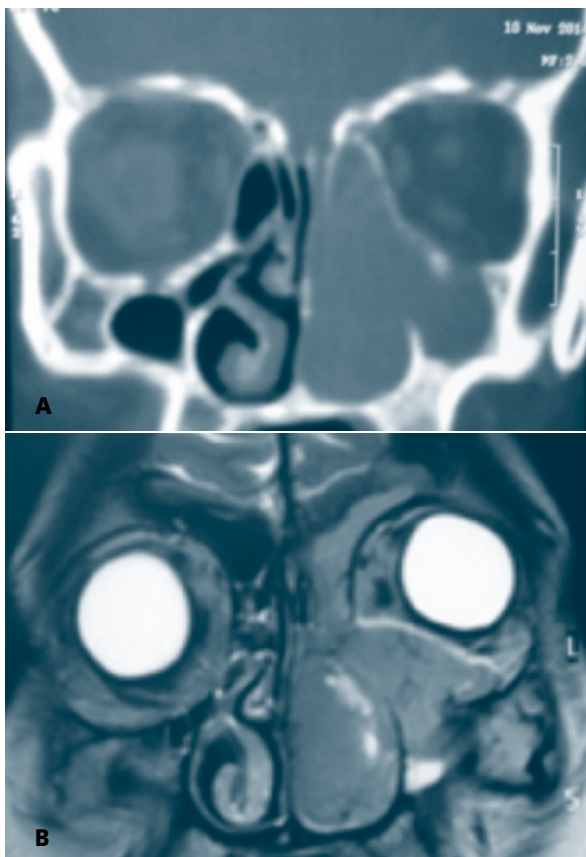


Figura 2. Proceso expansivo en región nasomaxilar izquierda. A) Tomografía computarizada. B) Resonancia magnética.

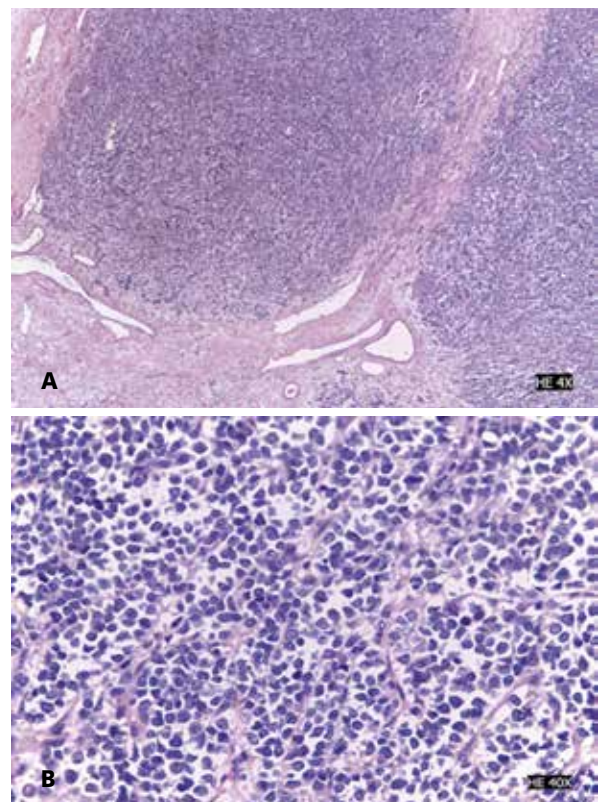


Figura 3. A) Neoplasia de células redondas de distribución nodular. Coloración HE, 10X. B) Distribución tipo nidos de células redondas pequeñas con hiperchromasia y polimorfismo nuclear y celular, en relación a neoplasia maligna de células redondas. Coloración HE, 40 X.

craneofacial demostró una extensa masa heterogénea a nivel de la cavidad nasal izquierda asociada a erosión ósea con invasión del espacio extraconal de la órbita ipsilateral e invasión de los tejidos blandos por erosión de la pared del seno maxilar (Figura 2b).

Se realizó una maxilectomía medial izquierda y también una biopsia del tejido. El examen histopatológico mostró células redondas azules con áreas sólidas y patrón nodular (Figura 3). Cabe resaltar que por histoquímica los SE pueden marcar PAS (ácido peryódico de Schiff) positivo.

El perfil de inmunohistoquímica, con el fin de definir el diagnóstico, reveló los siguientes hallazgos (Figura 4): panqueratina, ACL, desmina y cromogramina negativas; vimentina, CD 56, CD 57, sinaptofisina CD 99, FLI-1 y PS-100 positivos.

Con estos hallazgos, se realizó el diagnóstico de SE/ tumor neuroectodérmico primitivo de la fosa nasal.

La paciente con enfermedad activa localmente fue tratada con la combinación de quimioterapia adyuvante bajo el esquema VAC (vincristina, 2 mg/m², día 1; doxorubicina, 40 mg/m², días 1-2; ciclofosfamida, 600 g/m², días 1-2), cada 21 días, por 12 cursos de tratamiento, con respuesta clínica y por imágenes completa. Se consolidó el tratamiento con radioterapia con acelerador lineal (dosis total 50,4 Gy), para control local. La paciente está actualmente estable sin síntomas de recurrencia o metástasis (Figura 5).

DISCUSIÓN

El SE junto con el tumor de Askin y el tumor neuroectodérmico primitivo periférico pertenecen a la familia de los tumores del SE. Es un tumor de células pequeñas y redondas, muy agresivo. El origen de SE puede derivarse del hueso (tipo esquelético) y/o tejidos blandos (tipo extraesquelético), con una incidencia máxima en la adolescencia y principios de la edad adulta.⁵

Los sitios más comunes del tipo esquelético de SE comprenden los huesos largos (35 %), la pelvis (24 %) y la pared torácica (20 %); y del tipo extraesquelético, los miembros inferiores y los tejidos paraespinales.⁶

La incidencia de estos tumores en cabeza y cuello son extremadamente raros y representa solo de 4 % a 9 %.⁸ Los sitios más frecuentes de presentación en cabeza y cuello son los maxilares inferior y superior; en la cavidad nasal y en los senos paranasales son muy poco frecuentes con solo algunos casos reportados en la bibliografía mundial.⁹

El diagnóstico se basa en análisis clínicos, radiológicos y patológicos. La clínica depende de la ubicación del tumor; los tumores sinonasales se presentan con síntomas como obstrucción nasal y epistaxis en casos muy avanzados, con un diagnóstico tardío.⁷

Nuestra paciente, de sexo femenino, con menor frecuencia que en los varones, desarrolló un tumor nasal de células azules redondas con características malignas. Otros tumores del mismo patrón histológico como linfoma, neuroblastoma, rhabdomyosarcoma, estesieneuroblastoma, melanoma y osteosarcoma, entre otros, deben ser descartados.

Estos tumores comparten varios hallazgos histológicos e inmunofenotípicos superpuestos, a la vez que muestran una variación considerable dentro y entre los casos, por lo que un panel de estudios pertinentes de inmunohistoquímica, histoquímica y/o pruebas moleculares debería ayudar al diagnóstico, especialmente si se tiene en cuenta el patrón y la intensidad de las reacciones.⁹

En nuestra paciente, el patrón histológico de láminas descartó el patrón difuso o lobular que se observa en el linfoma extraganglionar de tipo nasal NK/linfoma de células T y en el neuroblastoma olfativo, respectivamente. Además, la inmunohistoquímica mostró vimentina (+), que también se puede ver en el melanoma mucoso y el rhabdomyosarcoma; CD56 (+), visto también en el carcinoma neuroendocrino, rhabdomyosarcoma y adenoma pituitario; FLI-1 (+), que es positivo en el 75 % de los casos de SE y también se observa en el melanoma de la mucosa; la proteína S100 (+), que es positiva hasta en 30 % de los SE y también se observa en el melanoma de la mucosa. CD 99 (+) es considerado el marcador más sensible de SE, debido a una fuerte y difusa reactividad membranosa CD 99 del tumor.¹⁰

La PCR puede detectar las características de la translocación cromosómica 11:22, que une el gen del sarcoma de Ewing (SEW), en el cromosoma 22, a un gen de la familia SEW llamado FLI-1 (*friend leukemia insertion*), en el cromosoma 11, por lo que es una prueba definitiva para el diagnóstico de SE. En este caso no se realizó por limitaciones tecnológicas.

La paciente no mostró signos de metástasis en el momento del diagnóstico y esto se observa con menos frecuencia en los tumores de cabeza y cuello.⁸

El tratamiento combina la quimioterapia ajustada al riesgo y la terapia local (cirugía, radioterapia o ambas), para maximizar las probabilidades de curación y minimizar el

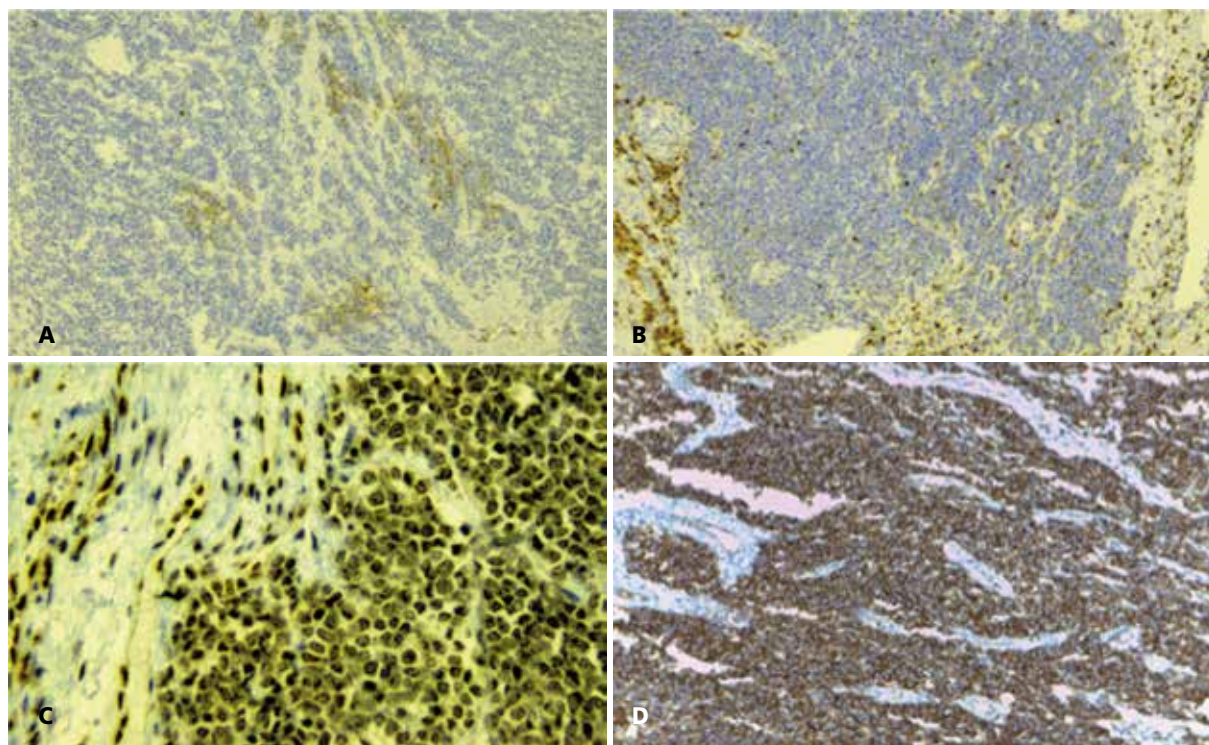


Figura 4. Coloración con inmunohistoquímica. A) Panqueratina negativa, que descarta carcinoma. B) CD 45 negativo, que nos descarta linfoma. C y D) FLI-1 y CD 99 fuertemente positivos, que determinan el diagnóstico de sarcoma de Ewing/tumor neuroectodérmico primitivo.

riesgo de recurrencia a largo plazo. En la actualidad, la tasa de supervivencia general de los pacientes con enfermedad localizada es de 65 % a 75 % a los cinco años.

Esta paciente fue tratada con maxilectomía izquierda parcial, quimioterapia adyuvante siguiendo el esquema VAC y radioterapia local como se ha hecho en otros pocos casos reportados en el mundo.¹¹

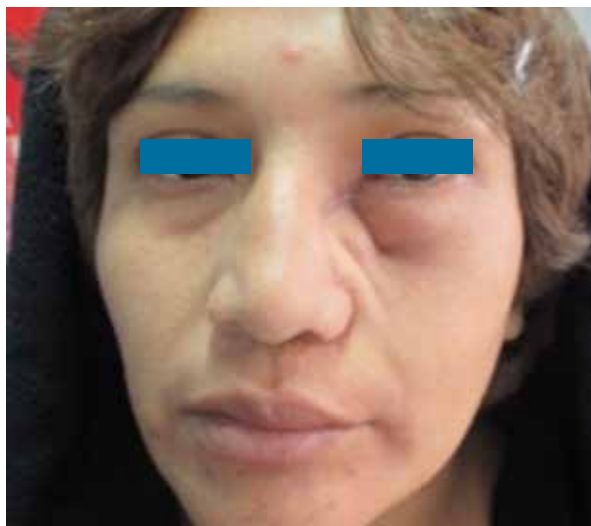

Figura 5. Piente postratamiento.

REFERENCIAS BIBLIOGRÁFICAS

1. Karski EE, y col. Características y resultados de los pacientes con sarcoma de Ewing mayores de 40 años en el momento del diagnóstico. *Epidemiología del Cáncer*. 2013;37:29-33.
2. Ludwig JA. Sarcoma de Ewing: perspectivas históricas, estado actual de la técnica y oportunidades para una terapia dirigida en el futuro. *Curr Opin Oncol*. 2008;20:412-418.
3. Lawlor ER, Sorensen PH. Veinte años después: ¿qué sabemos realmente sobre el sarcoma de Ewing y cuál es el camino a seguir? *Revisiones Críticas en Oncogénesis*. 2015;20(3-4):155-71.
4. Womer, y col. Ensayo controlado aleatorio de quimioterapia comprimida en intervalos para el tratamiento del sarcoma de Ewing localizado: un informe del grupo de Oncología Infantil. *J Clin Oncol*. 2012;30:4148-54.
5. Gaspar, et al. Sarcoma de Ewing: gestión actual y enfoques futuros a través de la colaboración. *J Clin Oncol*. 2015;33(27):3036-46.
6. Balamuth N, Warner RB. Sarcoma de Ewing. *Lancet Oncol*. 2010;11:184-92.
7. Howarth KLI, Khodaei I, Karkanevatos A, Clarke RW. Un sarcoma de Ewing primario sinonasal. *Int J Pediatr Otorhinolaryngol*. 2004;68:221-4.
8. Siegal GP, Oliver WR, Reinus WR, Gilula LA, Foulkes MA, Kissane JM, Askin FB. Sarcoma de Ewing primario que afecta a los huesos de la cabeza y el cuello. *Cáncer*. 1987;60:2829-2840.
9. Yeshvanth SK. Rare case of extraskeletal Ewings sarcoma of the sinonasal tract. *J Cancer Res Ther*. 2012;8:142-144.
10. Thompson LDR. Pequeños tumores redondos de células azules del tracto sinonasal: un enfoque de diagnóstico diferencial. *Modern Pathol*. 2017;30:S1-S26.
11. Suzuki T, Yasumatsu R, Nakashima T, Arita S, Yamamoto H, Nakagawa T. Sarcoma de Ewing primario del tracto sinonasal: reporte de un caso. *Casos Clín Oncol*. 2017;10(1):91-97.

CORRESPONDENCIA. Rolig Aliaga oncorolig@yahoo.es

FINANCIAMIENTO. Por los autores. CONFLICTO DE INTERÉS. Ninguno, según los autores.

FECHA DE RECEPCIÓN. 16 de mayo de 2018.

FECHA DE ACEPTACIÓN. 30 de mayo de 2018.