

Paniculitis pancreática asociada a pancreatitis aguda

Acute pancreatitis-associated pancreatic panniculitis

Federico Elguera-Falcón,¹ Natalia Andrea Casanova-Vergaray,² Karla Gómez-Leyva³ y César Chian-García⁴

Elguera-Falcón F, Casanova-Vergaray NA, Gómez-Leyva K, Chian-García C. Paniculitis pancreática asociada a pancreatitis aguda. Rev Soc Peru Med Interna. 2019;32(1):25-28.

RESUMEN

Varón de 52 años con antecedente de pancreatitis aguda cuatro años antes de su ingreso; acudió con tiempo de enfermedad de 30 días caracterizado por tumoraciones dolorosas de color violáceo en miembros inferiores. La biopsia de piel mostró signos compatibles con paniculitis pancreática. Durante su hospitalización el paciente cursó con un nuevo cuadro de pancreatitis aguda con respuesta favorable a tratamiento de soporte con lo que las lesiones en miembros inferiores evolucionaron favorablemente.

PALABRAS CLAVE. Tuberculosis pulmonar, trabajador de salud, Mycobacterium tuberculosis. (DeCS)

ABSTRACT

A 52-year-old male with a past history of acute pancreatitis four years before, and now he entered with a 30-day disease duration with painful violaceous tumors on the lower limbs. The skin biopsy study was compatible with pancreatic panniculitis. During hospitalization the patient had a new episode of mild pancreatitis with positive response to the standard treatment, with resolution of the skin lesions.

KEYWORDS. Pancreatitis, erythema nodosum, pancreatic panniculitis.

INTRODUCCIÓN

La paniculitis o hipodermatitis es la inflamación focal que afecta predominantemente la hipodermis o tejido celular subcutáneo. Puede comprometer a la porción septal, lobular o ambas. Clínicamente, se presenta como nódulos o placas eritematosos y violáceos, dolorosos, de consistencia firme, solitarios o múltiples, frecuentemente en las piernas y pueden o no ulcerarse.¹

La mejor forma de clasificar las paniculitis es con la histopatología, la cual depende de la localización inicial del proceso inflamatorio, del carácter del infiltrado inflamatorio y de la afectación o no de los vasos sanguíneos (vasculitis). Cuando la inflamación primaria se localiza en los septos interlobulillares se denomina paniculitis septal y si se localiza en los lóbulos grasos se clasifica como paniculitis lobular. Estos patrones pueden superponerse en los estadios más avanzados y comprometer todas las áreas del pániculo adiposo, denominándose paniculitis mixta o difusa. La presencia o ausencia de vasculitis divide a las paniculitis en cuatro grupos principales: 1) paniculitis lobular sin vasculitis; 2) paniculitis lobular con vasculitis; 3) paniculitis septal sin vasculitis y 4) paniculitis septal con vasculitis.¹

Se presenta el caso de un paciente con lesiones dérmicas en miembros inferiores compatibles con paniculitis pancreática.

PRESENTACIÓN DEL CASO

Varón de 53 años, natural de Huánuco, procedente de Lima, de ocupación chofer. Antecedentes: hipertensión arterial desde hace 25 años en tratamiento con enalapril

1. Médico internista. Hospital Nacional Arzobispo Loayza (HNAL).
2. Médico residente. Universidad Peruana Cayetano Heredia. HNAL.
3. Médico residente. Universidad Nacional Mayor de San Marcos. HNAL.
4. Médico patólogo. Universidad Peruana Cayetano Heredia. HNAL.



10 mg/d, diabetes *mellitus* desde hace ocho años en tratamiento con metformina, 850 mg, b.i.d., y un episodio de pancreatitis aguda biliar hace cuatro años; apendicectomía hace cinco años y colecistectomía hace cuatro años.

Ingresó con un tiempo de enfermedad de 30 días, caracterizado por aparición de una “mancha” de color violácea, indurada en miembro inferior derecho, dolorosa de aproximadamente 2 cm x 3 cm de diámetro. Al día siguiente aparecieron lesiones similares en el miembro inferior izquierdo, dos de ellas de aspecto ampollar y signos de flogosis, por lo que acudió a un centro de salud donde fue diagnosticado de celulitis, recibiendo antibióticos y analgésicos sin mejoría. Luego de 10 días, presentó dolor abdominal cólico por lo que acudió a otro hospital en donde fue diagnosticado de pancreatitis aguda y fue hospitalizado por 4 días, recibiendo analgésicos e hidratación; al tolerar la vía oral fue dado de alta pero el dolor en las lesiones de miembros inferiores empeoraron y le impidieron la deambulacion, por lo que regresó al centro de salud recibiendo analgésicos parenterales y, al no haber mejoría, acudió a este hospital. Negó fiebre y/o dolores articulares.

Examen físico

Presión arterial, 130/80 mmHg; frecuencia cardíaca, 81/min; frecuencia respiratoria, 19/min; temperatura 36,5 °C. En miembros inferiores se evidenció lesiones nodulares eritematosas y violáceas, dolorosas a la palpación, de 0,5 cm a 3,0 cm de diámetro, localizadas en cara anterior de ambas piernas (Figura 1A) y una

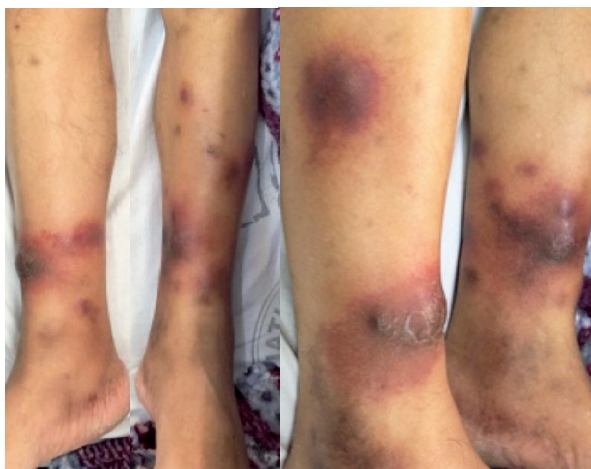

Figura 1. A) Lesiones nodulares eritematosas y violáceas bilaterales en miembros inferiores. B) Absceso de 4 cm de diámetro en miembro inferior derecho.

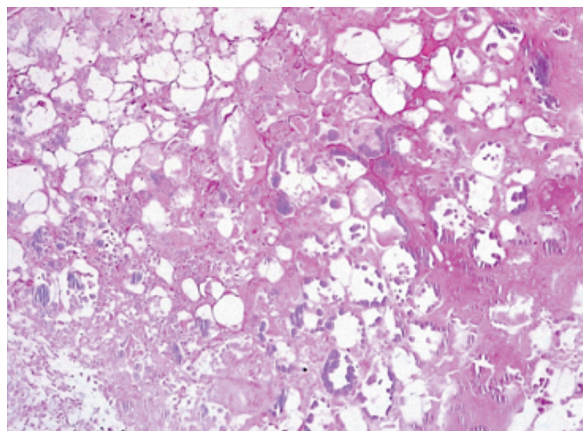


Figura 2. Necrosis por saponificación del tejido celular subcutáneo con mínima reacción inflamatoria asociada en el centro de la necrosis (H-E, 10x).

lesión con contenido líquido, eritematosa y dolorosa de 4 cm de diámetro de color violáceo y doloroso en miembro inferior derecho (Figura 1B). El resto del examen no fue contributivo.

Exámenes auxiliares

Hemoglobina 14 mg/dL, leucocitos 8 800/mm³, urea 51 mg/dL, creatinina 1,3 mg/dL, lactato deshidrogenasa 420 U/L, bilirrubina total 1,23 mg/dL, bilirrubina directa 0,50 mg/dL, amilasa 3 585 U/L, lipasa 5 885 U/L.

Ecografía: sin alteraciones significativas.

Tres días después: amilasa 2 453 U/L y lipasa 3 866 U/L. Cultivo de secreción de absceso del miembro inferior derecho y hemocultivo: *Staphylococcus aureus*, sensible a vancomicina.

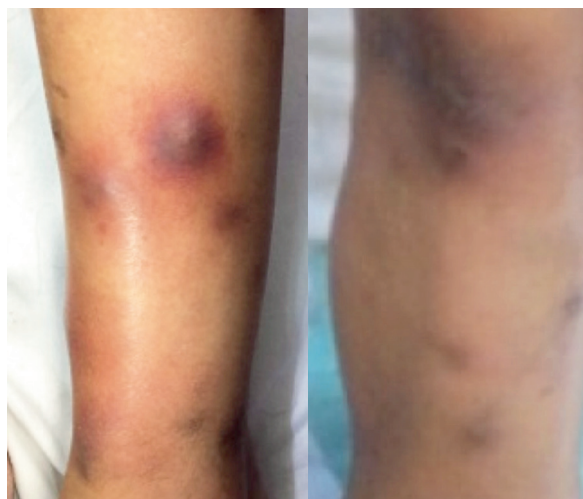

Figura 3. Miembro inferior izquierdo con lesiones nodulares de aspecto violáceo, diez días después del ingreso.

La biopsia de uno de los nódulos de las piernas mostró una epidermis y dermis sin alteraciones y a nivel del tejido celular subcutáneo, extensa necrosis por saponificación de patrón lobulillar, caracterizada por pérdida de la basofilia nuclear y aspecto “fantasmal” de las células en el centro de la lesión, mientras que en la periferia se podía apreciar focos de infiltrado inflamatorio neutrofilico (Figura 2).

El paciente recibió vancomicina durante diez días, con mejoría del absceso de miembro inferior izquierdo; sin embargo, ocho días después del ingreso, presentó un cuadro de dolor abdominal tipo cólico, de moderada intensidad, náuseas y vómitos biliosos, catalogándose como pancreatitis aguda en base a la clínica y exámenes de laboratorio.

Las lesiones y el dolor en los miembros inferiores disminuyeron junto con los valores de amilasa y lipasa; los nódulos y ampollas fueron cambiando su aspecto retornando progresivamente a la normalidad (Figura 3).

DISCUSIÓN

La paniculitis pancreática (PP) es una rara forma de paniculitis. Fue reportado por primera vez por Chiari, en 1883, y luego por Szymanski y Bluefarb, en 1947, quienes describieron las características patognomónicas de su histopatología.^{2,4,5}

La PP ocurre en 0,3 % a 3 % de pacientes con enfermedades pancreáticas benignas como pancreatitis aguda o crónica de diversas etiologías, pseudoquistes pancreáticos y en menor porcentaje en pacientes con carcinoma pancreático.^{2,5,6} De los pacientes con carcinoma pancreático, el más frecuentemente asociado es el carcinoma de células acinares (80 % de todos los cánceres pancreáticos) debido a que este tipo de neoplasia conserva su capacidad secretora; se ha descrito también asociado al tumor de células de los islotes⁴ y a los carcinomas gástrico y hepático.²

Desde su descripción inicial, han sido publicados aproximadamente 150 casos en la literatura, la mayoría en forma individual.^{4,5} La mayoría de los casos se presenta en pacientes entre la cuarta y sexta década de la vida; y, en cuanto al sexo, parece existir un ligero predominio en varones.⁴

La presentación clínica de la PP es muy similar a la del eritema nodoso, con lesiones nodulares subcutáneas, eritematosas o violáceas, de 0,5 a 5,0 cm de diámetro, dolorosas distribuidas en miembros inferiores, cerca

de rodillas y tobillos, pudiendo afectar también otras áreas. En casos graves, las lesiones pueden ulcerarse en forma espontánea, secretando material aceitoso y estéril, como resultado de necrosis de los adipocitos. Estas lesiones pueden preceder, ser concomitante o presentarse posterior a la enfermedad pancreática.^{2,4} Es el primer signo de enfermedad pancreática benigna en 30 % a 40 % de casos, llegando a presentarse como el primer signo de carcinoma pancreático en 68 % de pacientes (apareciendo incluso varios meses antes de su detección).^{2,4,5} En nuestro paciente las lesiones dérmicas precedieron al cuadro de pancreatitis aguda tal como se ha reportado en la literatura.

Las lesiones en piel se resuelven dejando una zona hiperpigmentada atrófica residual,^{4,5} y en casos graves, pueden presentarse asociadas a artralgias o artritis y poliserositis, por extensión de la necrosis enzimática a estas localizaciones.^{4,5}

En una revisión se describen 7 casos de PP, donde predominó ligeramente el sexo femenino, edad adulta, la mayoría asociado a pancreatitis aguda y dos casos asociados a cáncer pancreático (carcinoma pancreático acinar y adenocarcinoma ampular).² Todos los casos presentaron nódulos dolorosos eritematosos en miembros inferiores con lesiones que aparecieron concomitantemente o después del inicio de pancreatitis benigna; además reportó que es el primer signo presente en casos de cáncer pancreático y que solo los casos asociados a cáncer pancreático desarrollaron nódulos ulcerativos con secreción amarillenta aceitosa. También se reportó 13 pacientes donde hubo predominio de PP en pacientes de edad adulta, apareciendo las lesiones 10 a 15 días después del inicio de pancreatitis aguda, dividiéndolas en tres grupos: 1) placas eritematosas extensas localizadas usualmente en nalgas y tronco (38 % de casos); 2) nódulos con necrosis grasa dispersos que frecuentemente aparecen en miembros inferiores (46 %); 3) combinación de ambas (16 %).⁷ Describe asimismo una asociación entre gravedad de la pancreatitis y extensión de la placas; así, se diagnosticó pancreatitis aguda grave en el 80 % de los pacientes que presentaron placas eritematosas extensas y solo en el 30 % de los pacientes que presentaron lesiones nodulares. Nuestro paciente tuvo lesiones nodulares en miembros inferiores en concordancia al desarrollo de cuadro de pancreatitis aguda leve.

El diagnóstico diferencial desde el punto de vista clínico es con otras formas de paniculitis, como eritema nodoso,



eritema indurado, deficiencia de alfa-1 antitripsina, paniculitis infecciosa o metástasis subcutánea.⁵

La histopatología en este caso fue característica, mostrando extensa paniculitis lobular sin vasculitis, con necrosis grasa y adipocitos fantasmas (células necróticas sin núcleo) e infiltrado neutrofílico rodeando a la necrosis.²⁻⁴ También se ha descrito un patrón septal en estadios muy tempranos.^{3,5,8} Con base en las características histológicas fue relativamente sencillo excluir otras causas de paniculitis lobulillar como eritema indurado, paniculitis asociada a déficit de alfa-1 antitripsina y paniculitis lúpica.

La patogénesis es desconocida, pero se cree que está asociada con altos niveles de enzimas pancreáticas (lipasa, amilasa, tripsina y fosforilasa) que causan necrosis grasa en los tejidos.²⁻⁵ La tripsina incrementa la permeabilidad de los vasos linfáticos, permitiendo que las otras enzimas ingresen en los lóbulos grasos; la lipasa y la amilasa hidrolizan la grasa neutral produciendo glicerol y ácidos grasos libres que van a producir inflamación y necrosis grasa.³⁻⁵ La actividad de la lipasa parece ser la más relevante, encontrándose esta enzima, así como anticuerpos monoclonales antilipasa dentro del tejido necrótico.²⁻⁵ Este no parece ser el único factor involucrado en su fisiopatología, ya que existen numerosos casos de pancreatitis con altos niveles de lipasa con pocos casos documentados de PP, así como también se describen casos de PP con niveles séricos normales de todas las enzimas pancreáticas.²

El tratamiento de PP se basa en el tratamiento de la enfermedad pancreática de fondo, con la intención de disminuir los niveles de enzimas pancreáticas lipolíticas. En los casos de pancreatitis aguda, las lesiones dérmicas se resuelven en forma paralela a la enfermedad pancreática cuando se normalizan las enzimas pancreáticas; mientras que en casos asociados a neoplasias, las lesiones nodulares tienden a hacerse crónicas y persistentes, con recurrencias frecuentes y ulceraciones.²⁻⁴

REFERENCIAS BIBLIOGRAFICAS

1. Sánchez L, Sáenz E, Thomas E. Paniculitis. Parte I: Paniculitis lobular. *Der Per.* 2006;16(2):103-29.
2. Fernández C, Combalia A, Ferrando J, Alsina M, Iranzo P, Estrach T et al. Pancreatic panniculitis: A case series from a tertiary university hospital in Spain. *Aust J Der.* 2018.
3. Laureano A, Mestre T, Ricardo L, Rodrigues A, Cardoso J. Pancreatic panniculitis – a cutaneous manifestation of acute pancreatitis. *J Der Case Rep.* 2014; 8(1): 35-37.
4. Segurado A, Guerra A, Olasolo P, Cuevas J. Paniculitis pancreática: estudio de 12 casos y valoración comparativa de sus caracteres epidemiológicos, clínicos, histopatológicos y terapéutico. *Actas Dermosif* 1999;90:227-234
5. García D, Vanaclocha F. Pancreatic Panniculitis. *Der Clin.* 2008;26:465-70.
6. Moro M, Moletta I, Blandamura S, Sperti C. Acinar cell carcinoma of the pancreas associated with subcutaneous panniculitis. *JOPJ Pancreas (Online)* 2011; 12(3):292-296. PMID: 21546712
7. Guo Z, Huang Z, Huang L, Tang C. Pancreatic panniculitis in acute pancreatitis. *J Dig Dis.* 2014;15:327-330.
8. Lee WS, Kim MY, Kim SW et al. Fatal pancreatic panniculitis associated with acute pancreatitis: A case report. *J Korean Med Sci.* 2007;22:914-7.

CORRESPONDENCIA: Federico Elguera-Falcón
elguera_2001@yahoo.com

FECHA DE RECEPCIÓN: 21 de agosto de 2018.

FECHA DE ACEPTACIÓN: 25 de noviembre de 2018.